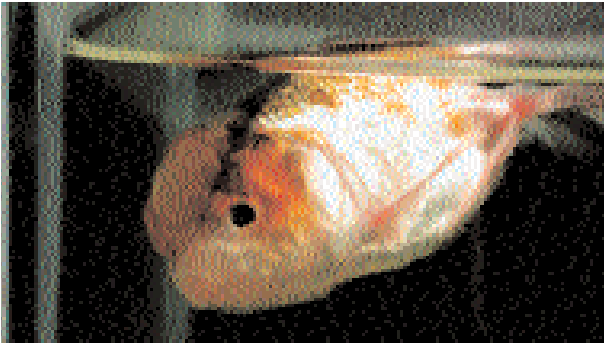

873 • *Carassius «Oranda Tricolor»*

Infection Parasitaire: Oranda à la surface avec difficultés respiratoires dues à une infection de Vers Branchiaux (*Dactylogyruis*).



874 • *Symphysodon aequifasciatus*

Infections Parasitaire + Bactérienne: Discus avec opercule découpé: des branchies rosâtres et aqueuses dues à infection de Vers Branchiaux + Taches cutanées (infection bactérienne secondaire).



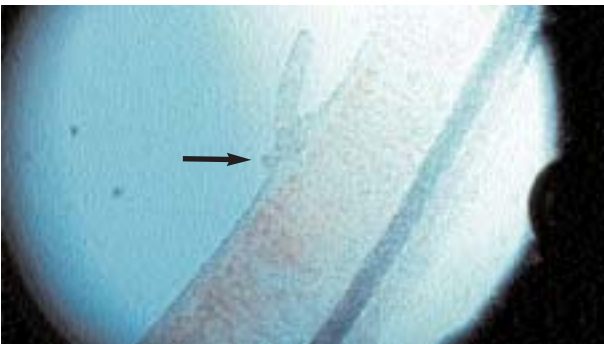
875 • Vers Branchiaux (*Dactylogyruis*)

Recherche Microscopique: Infection massive de Vers Branchiaux (*Dactylogyruis*) chez Oranda (ill. 879). (100 x)



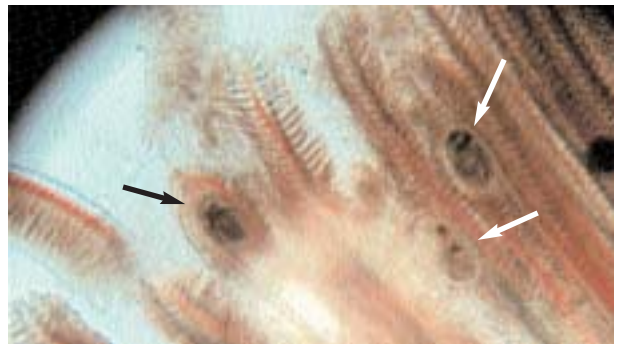
876 • Vers Branchiaux (*Dactylogyruis*)

Recherche Microscopique: Infection massive de Vers Branchiaux (*Dactylogyruis*) chez Oranda (ill. 879). (200 x)



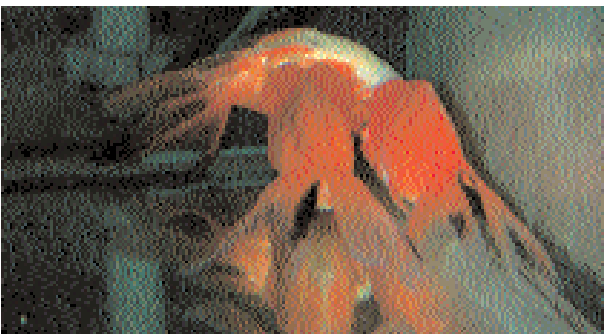
877 • Vers Branchiaux (*Dactylogyruis*)

Recherche Microscopique: Sécrétion de mucus à la site de l'infection par le Ver Branchial chez Discus (ill. 874). (300 x)



878 • Vers enkystés dans les branchies

Recherche Microscopique: Métacercaires enkystés dans les branchies de Barbus: ces branchies sont détruites. (200 x)



879 • *Carassius «Oranda»*

Infection Parasitaire: Un groupe d'Oranda sur le fond de l'aquarium (à l'entrée du filtre): une infection de Vers Branchiaux.



880 • *Gnathonemus petersii*

Infection Parasitaire: Poisson éléphant épuisé et pincé avec une infection de Vers Branchiaux.